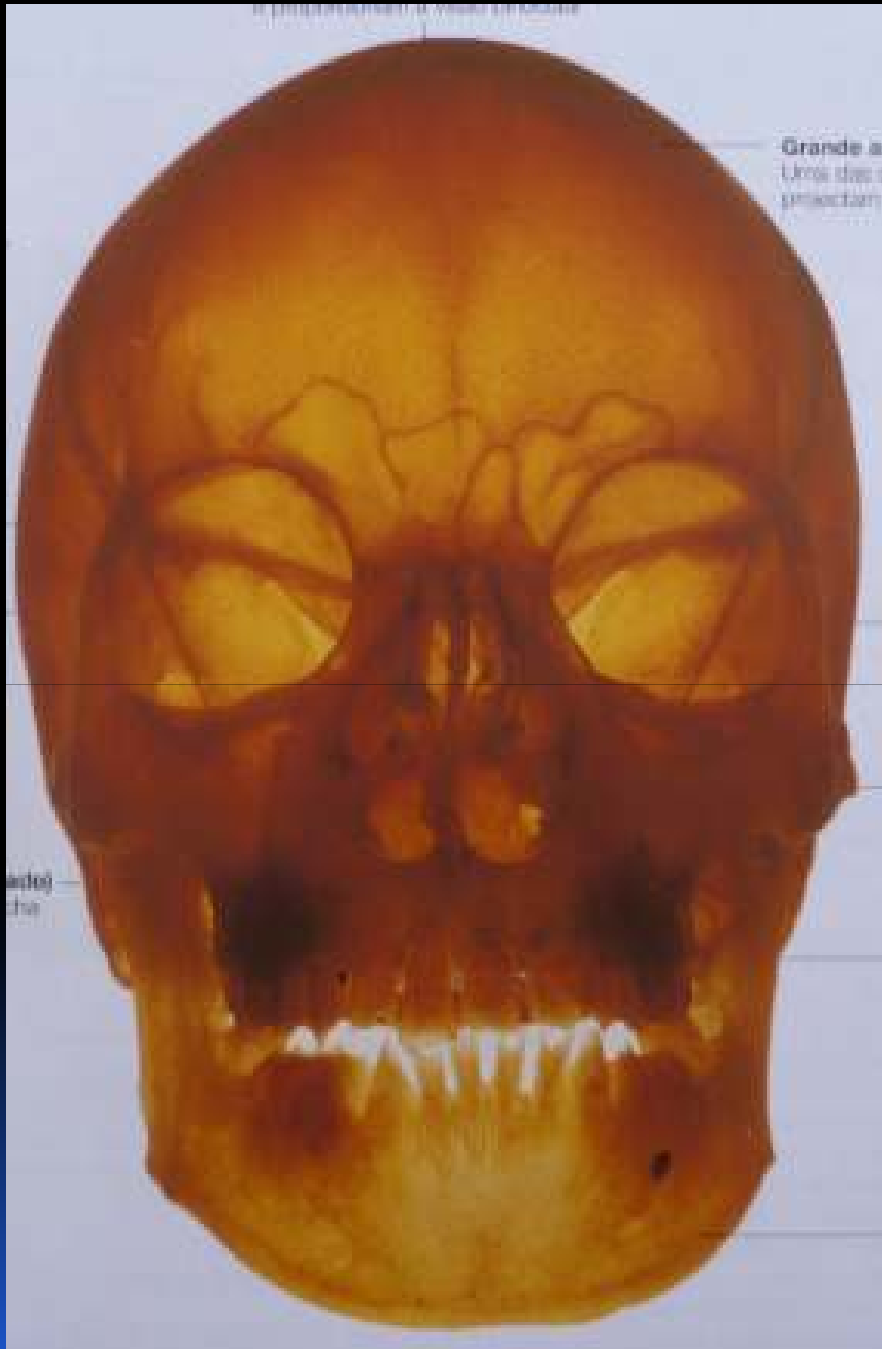



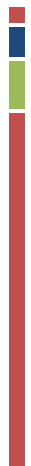ANATOMIA RADIOLOGICA DO CRÂNIO

Prof. Ms. Fernando G. Cruvinel



Grande a
Une des s
pneumati

sité
the



Incidências



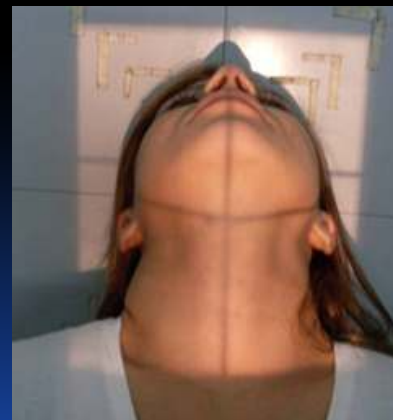AP



Perfil



Axial



Hertz



Playmagem

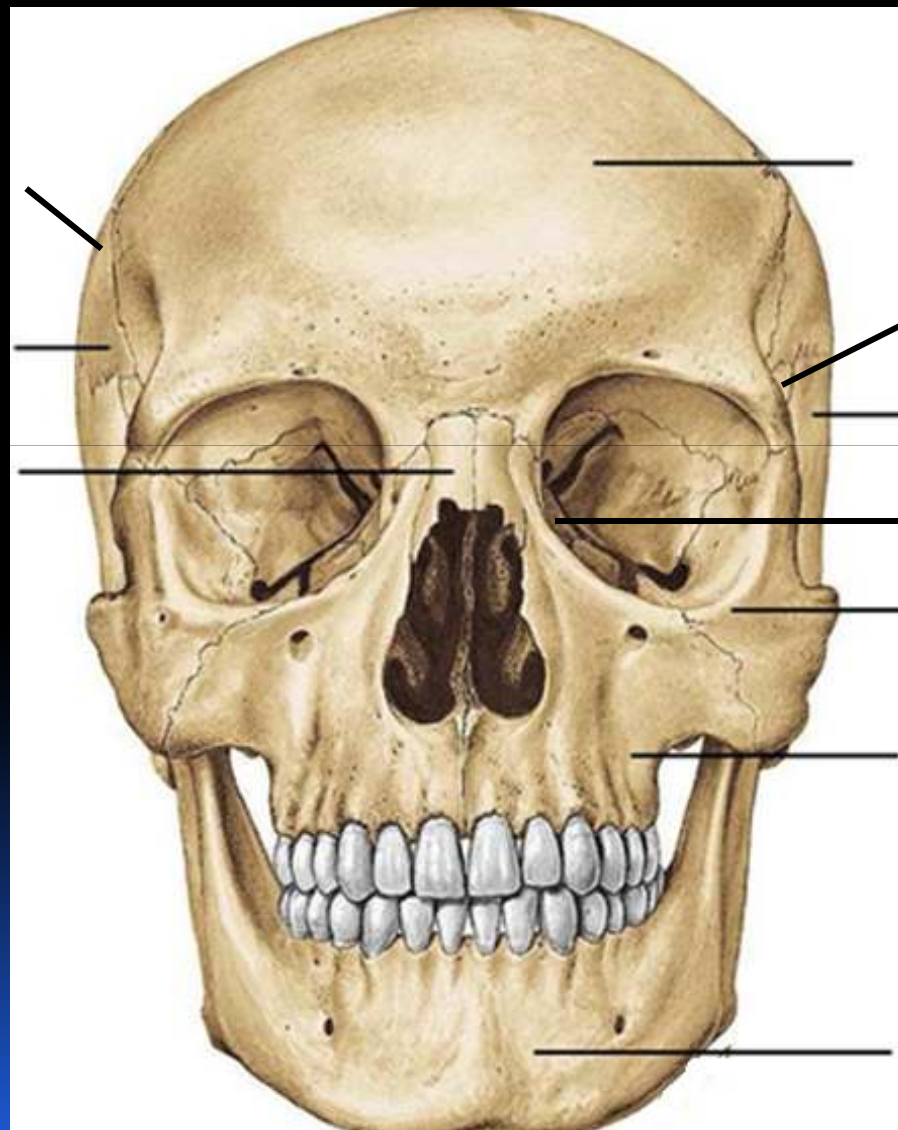
Atlas e axis

Ossos do crânio

Sutura coronal

Parietal

Nasal



Frontal

Esfenóide

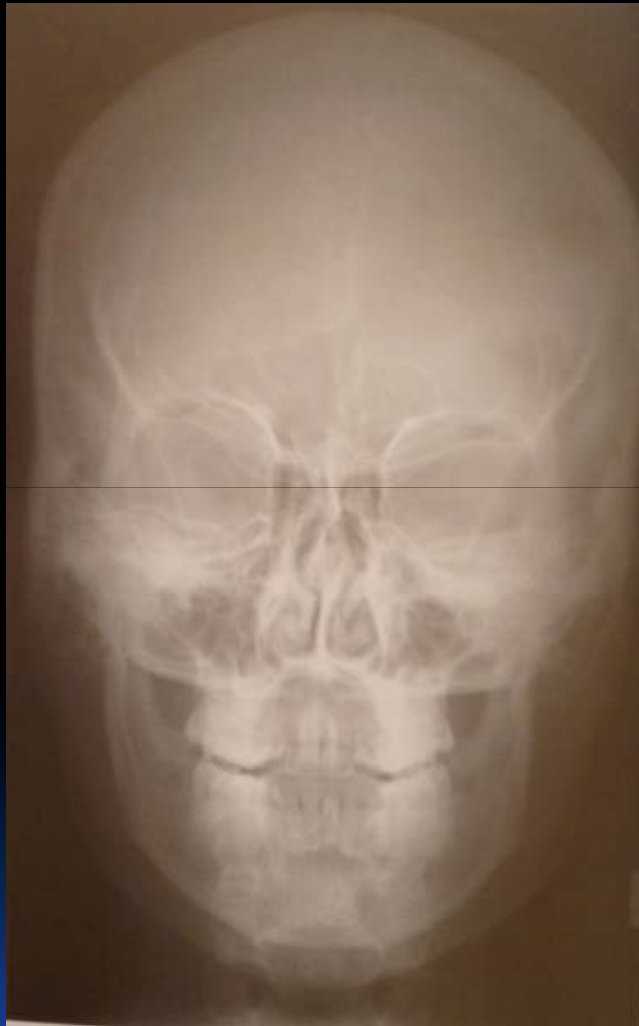Temporal

Lacrimal

Zigomático

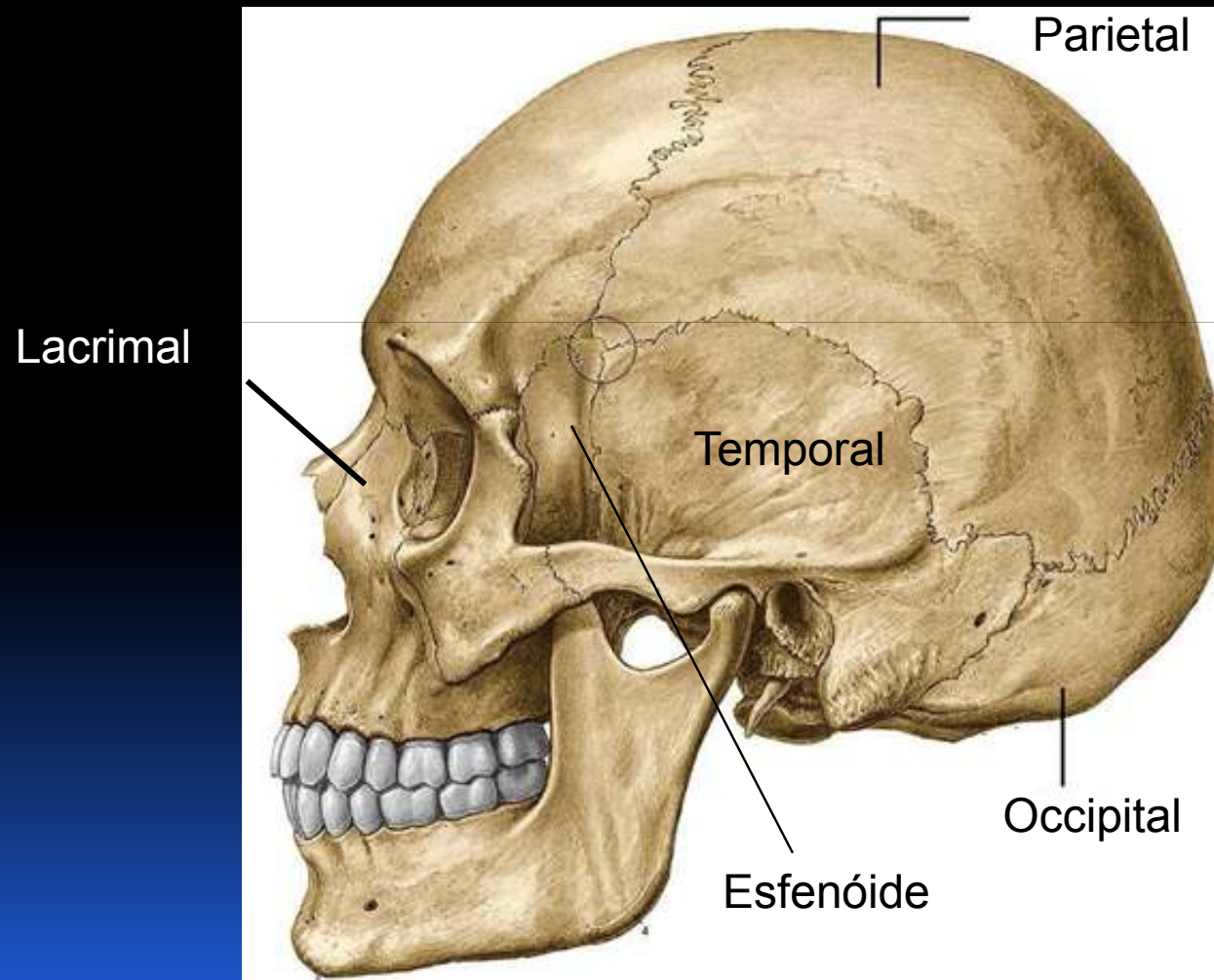
Maxilar

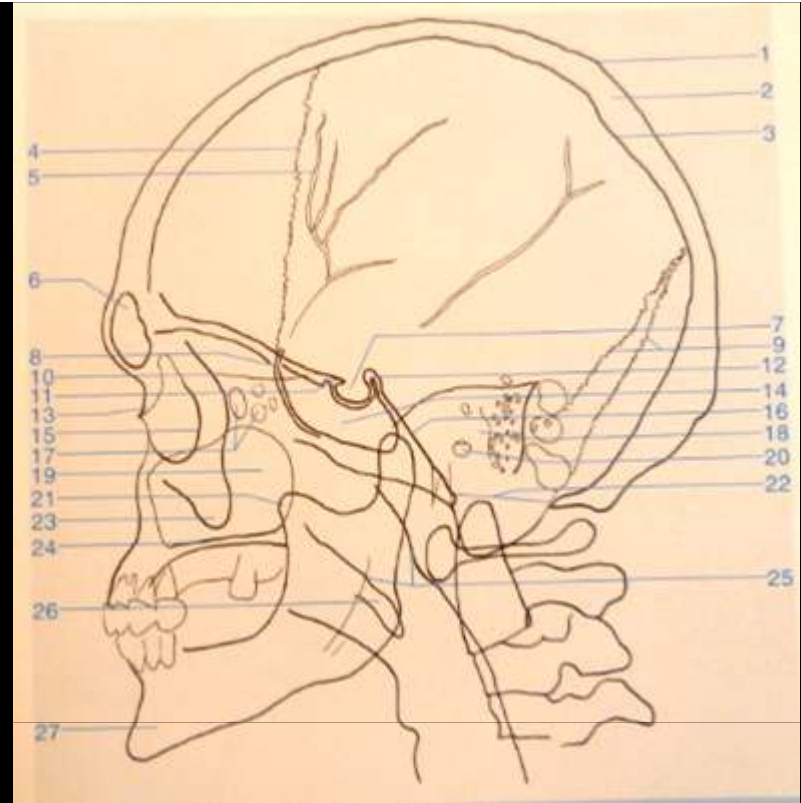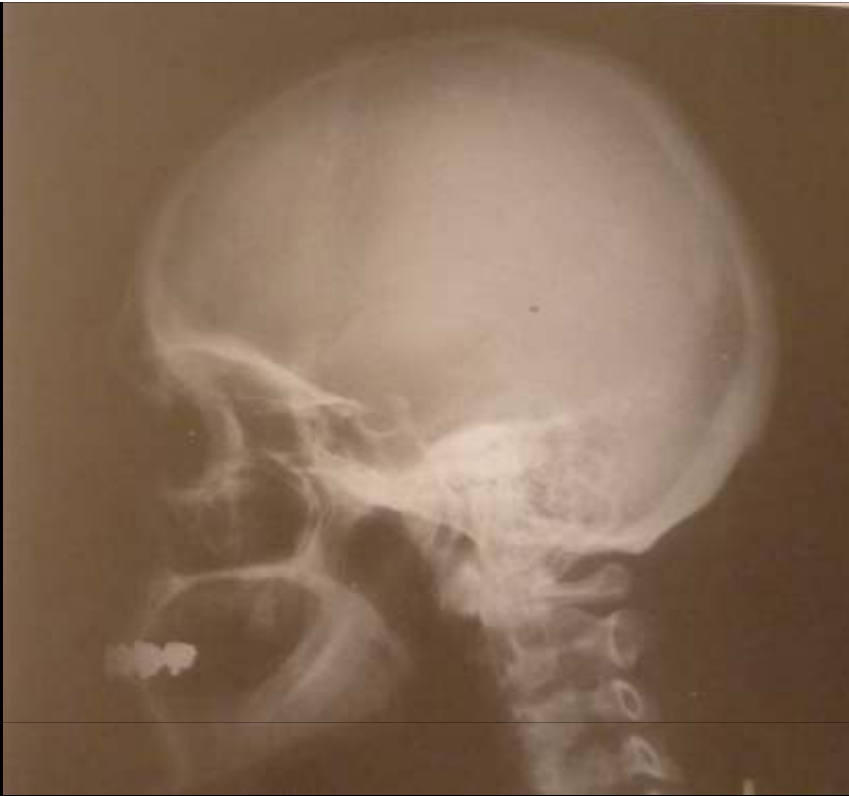Mandíbula



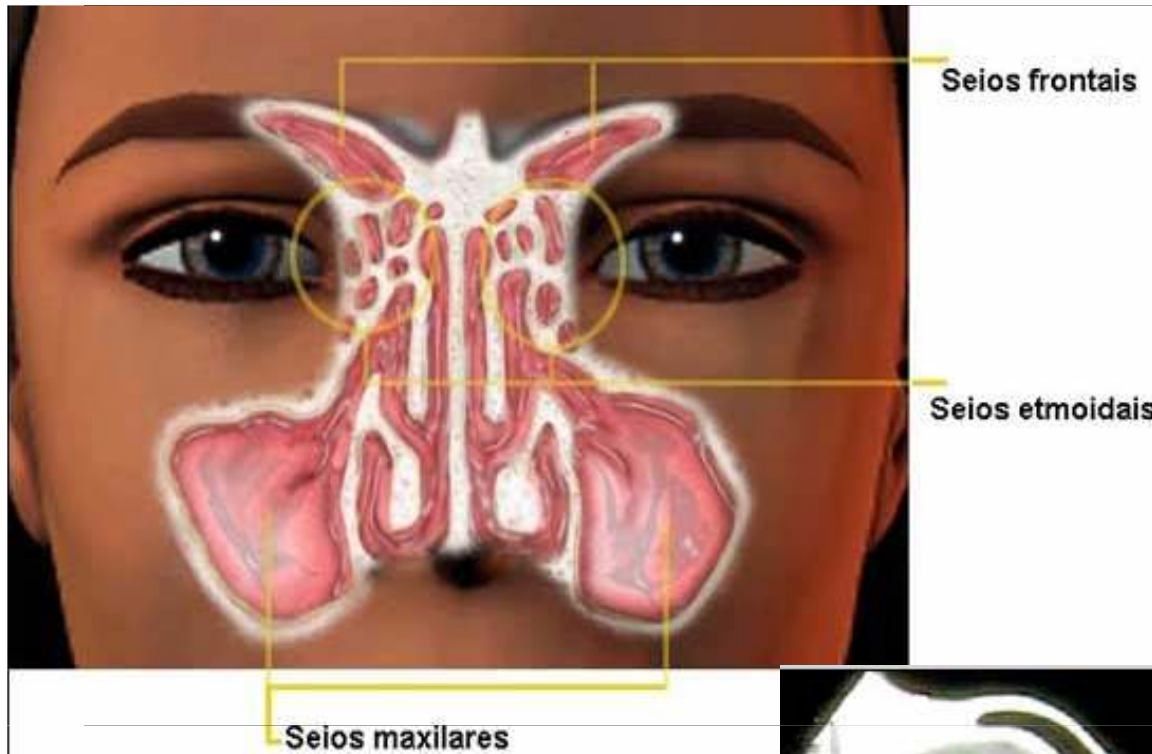
- Seio frontal
- Teto da órbita
- Esfenóide
- Linha inominada
- Zigomático
- Septo nasal/concha nasal
- Occipital
- Processo odontóide

Ossos do crânio

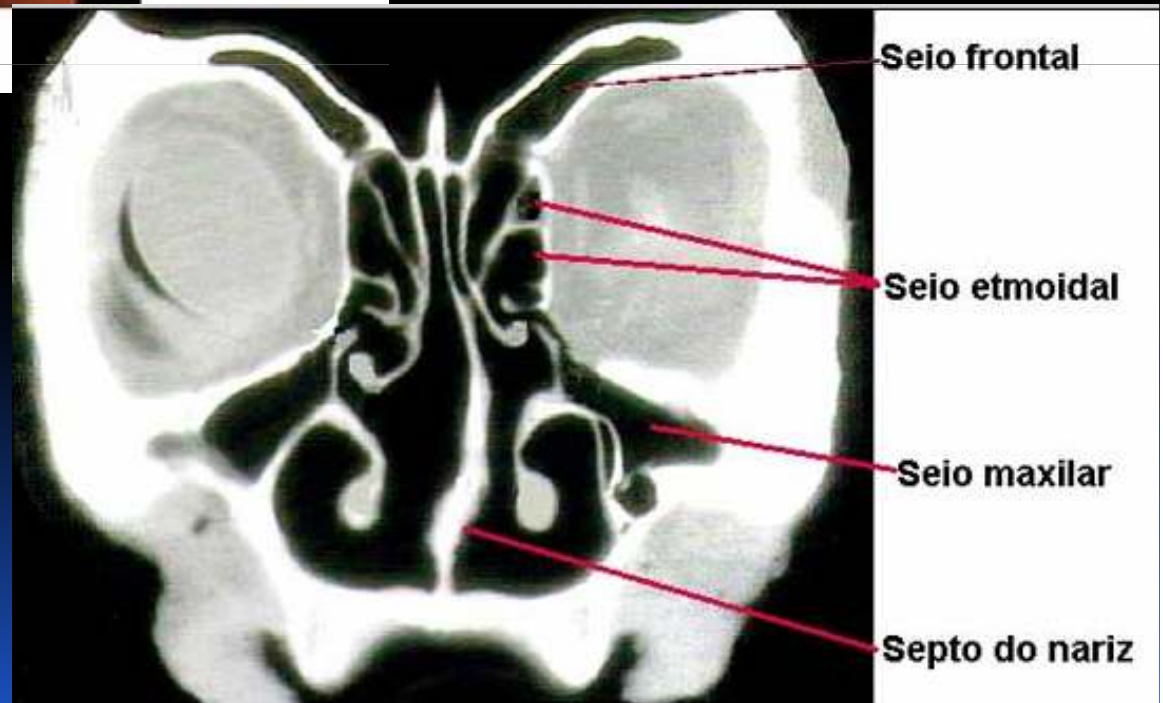




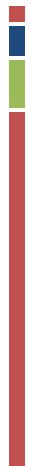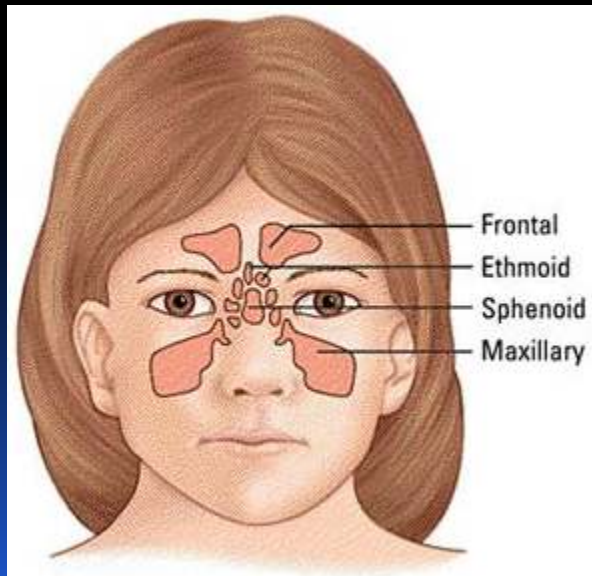
- Sela hipofisal/tursica
- Seio esfenoidal
- Seio maxilar
- Palato duro
- Faringe

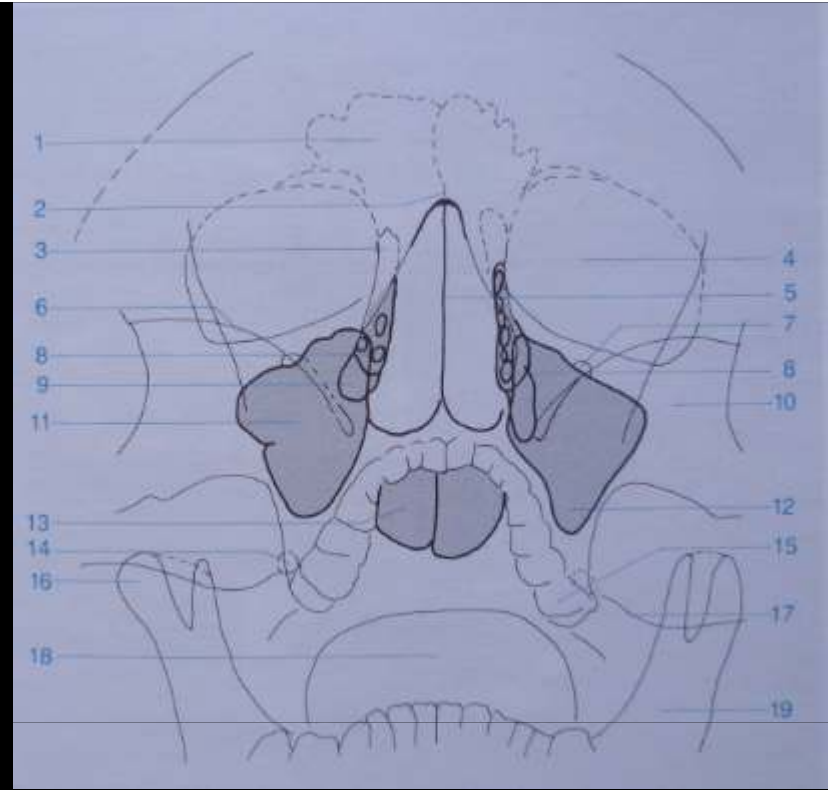
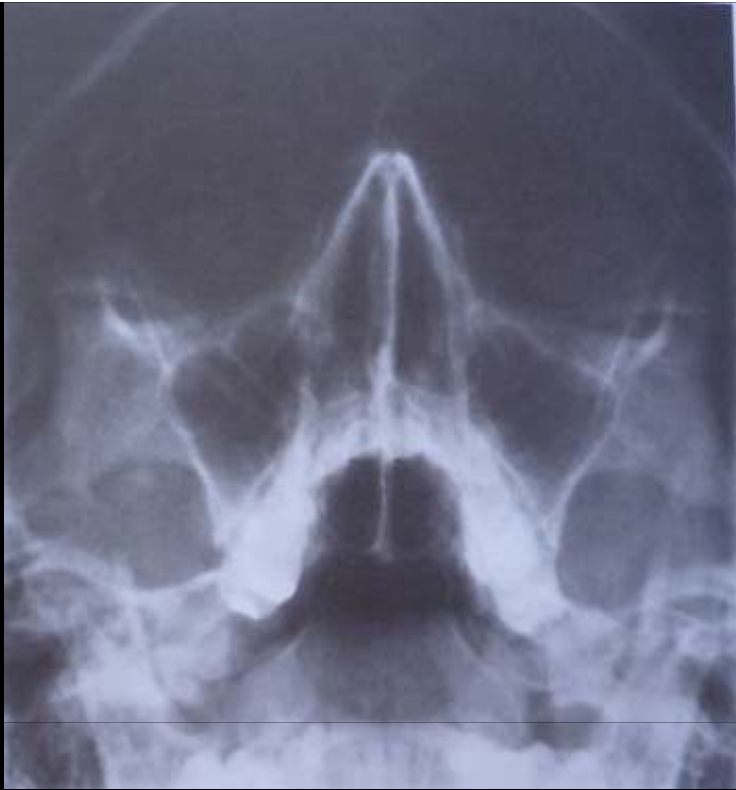

Seios paranasais

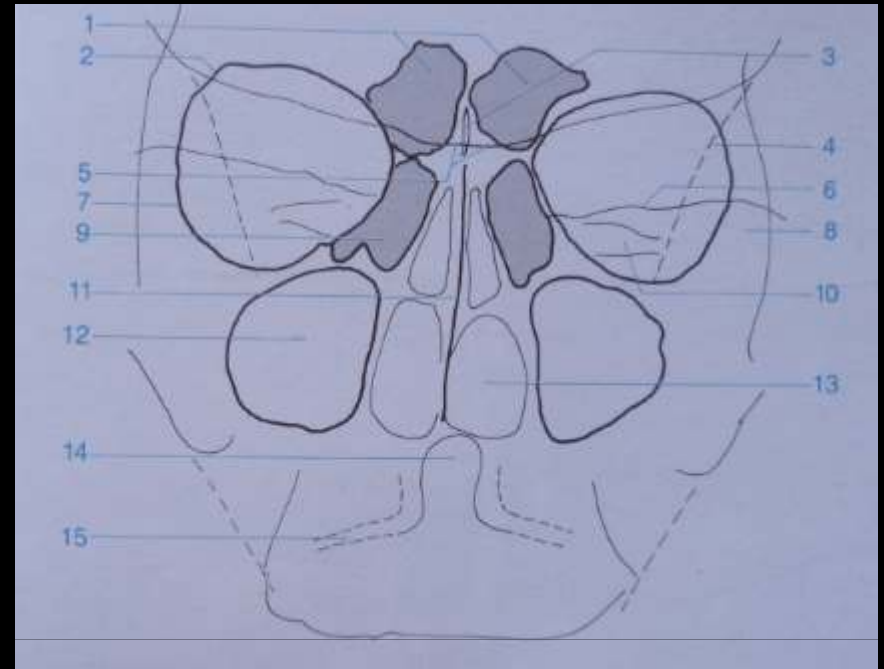
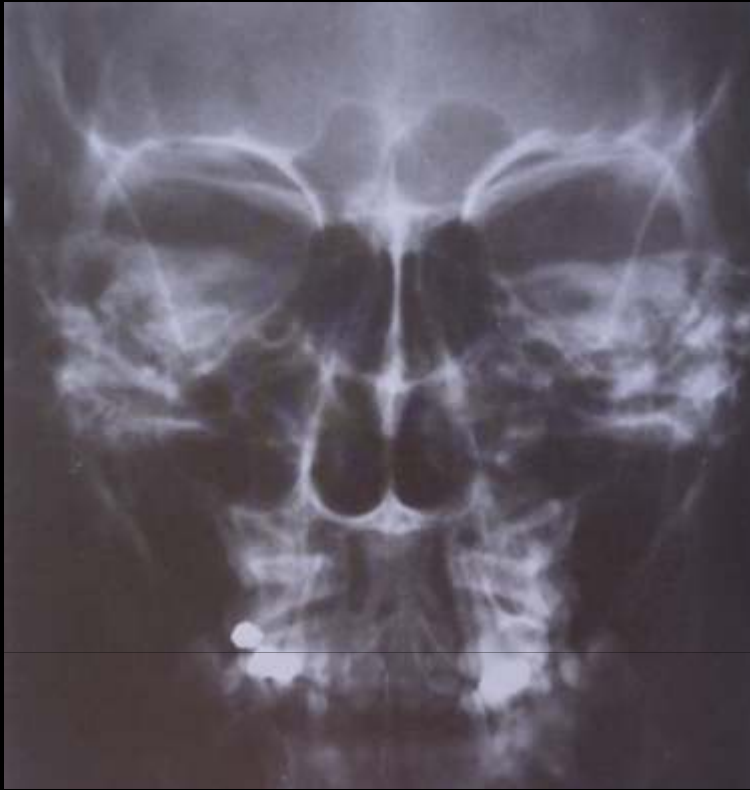

Corte frontal à meia altura da cavidade nasal





- Osso nasal
- Órbita
- Septo nasal
- Asa do esfenóide
- Zigomático
- Seio maxilar
- Seio esfenoidal
- Cabeça da mandíbula

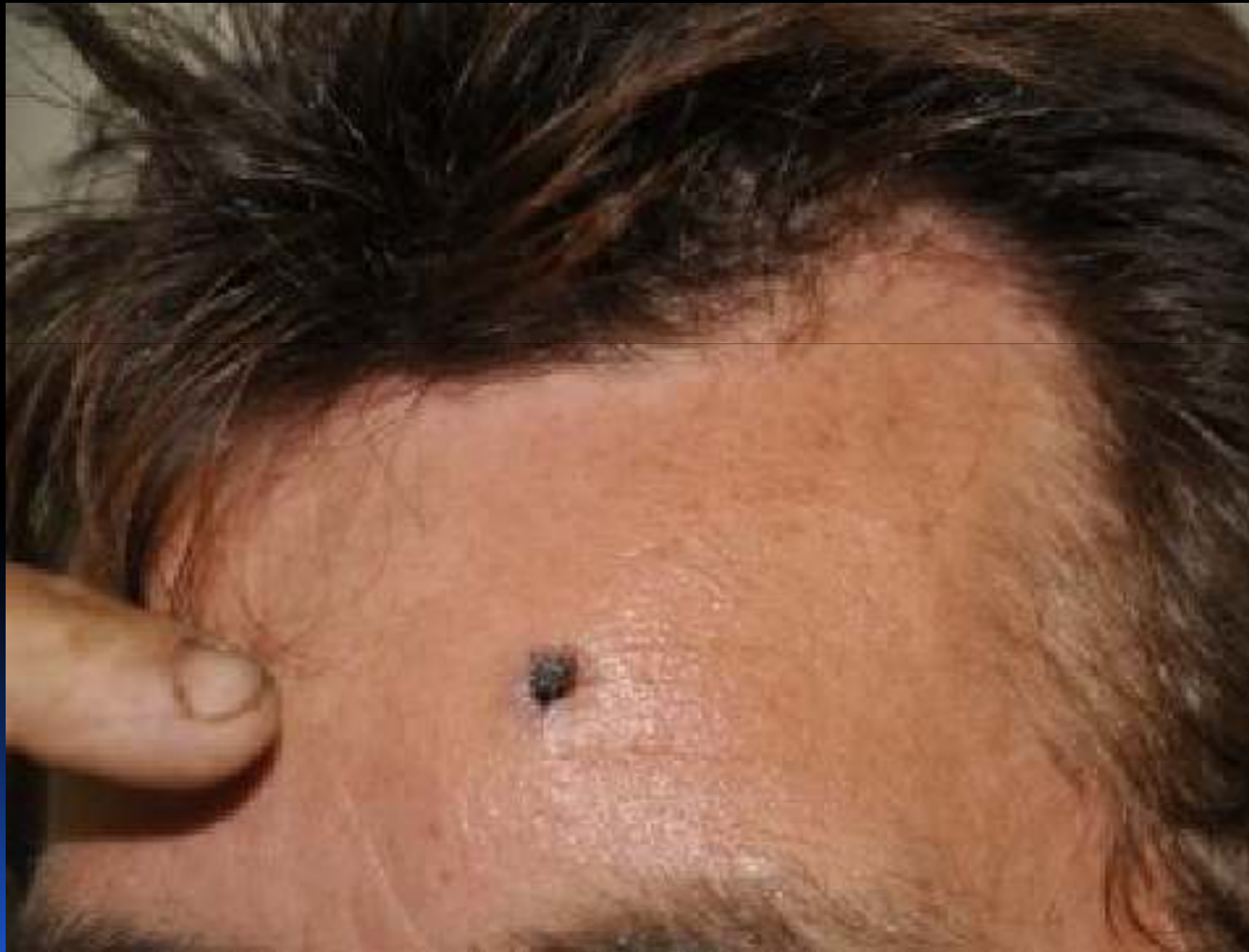

- Seio frontal
- Teto da órbita
- Linha inominada
- Seio esfenoidal
- Seio etmoidal

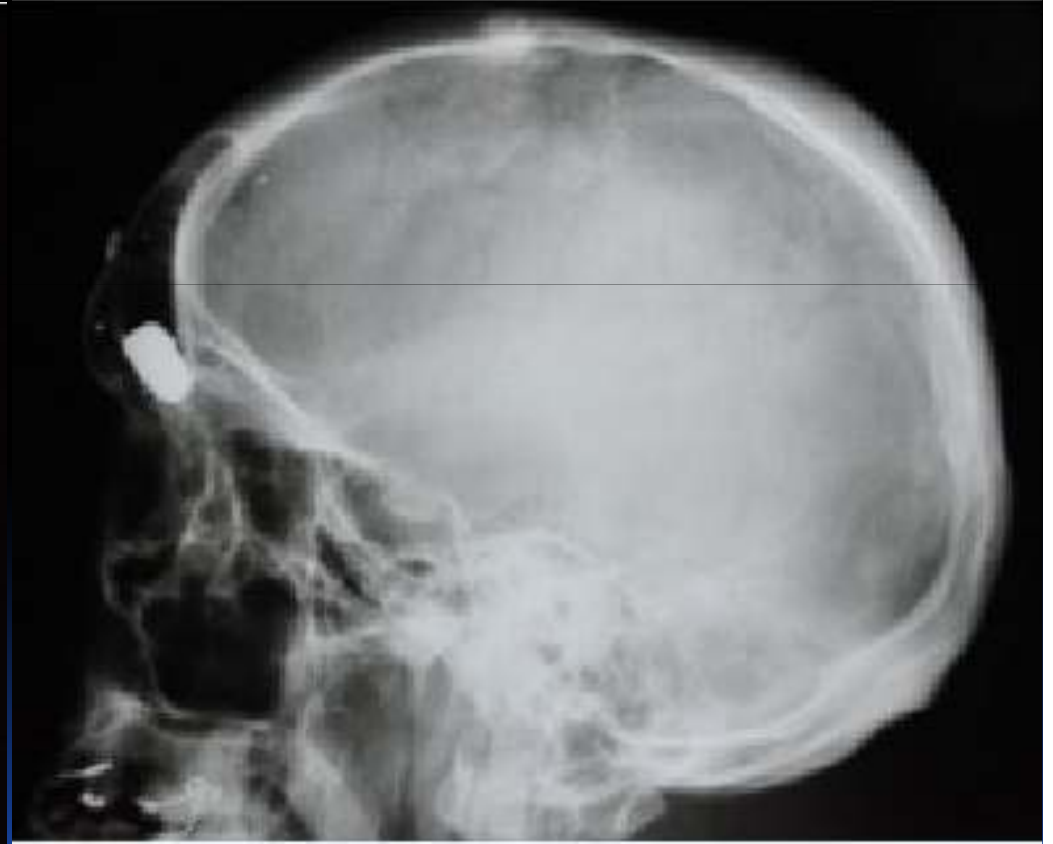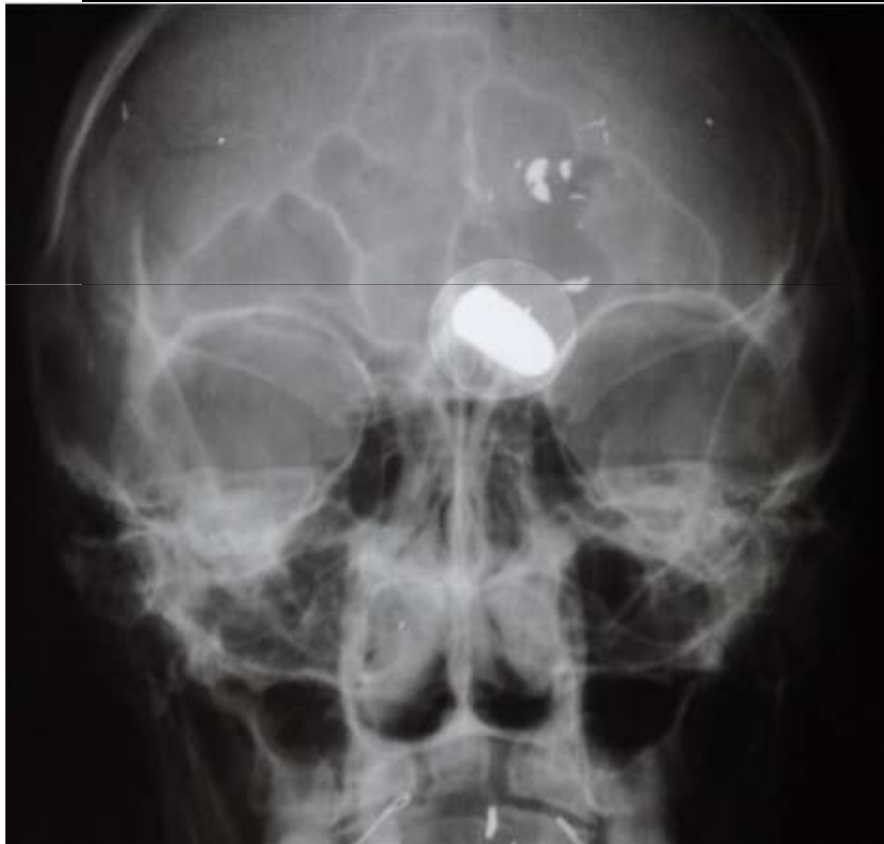Septo nasal
Seio maxilar
Cavidade nasal
Processo odontóide

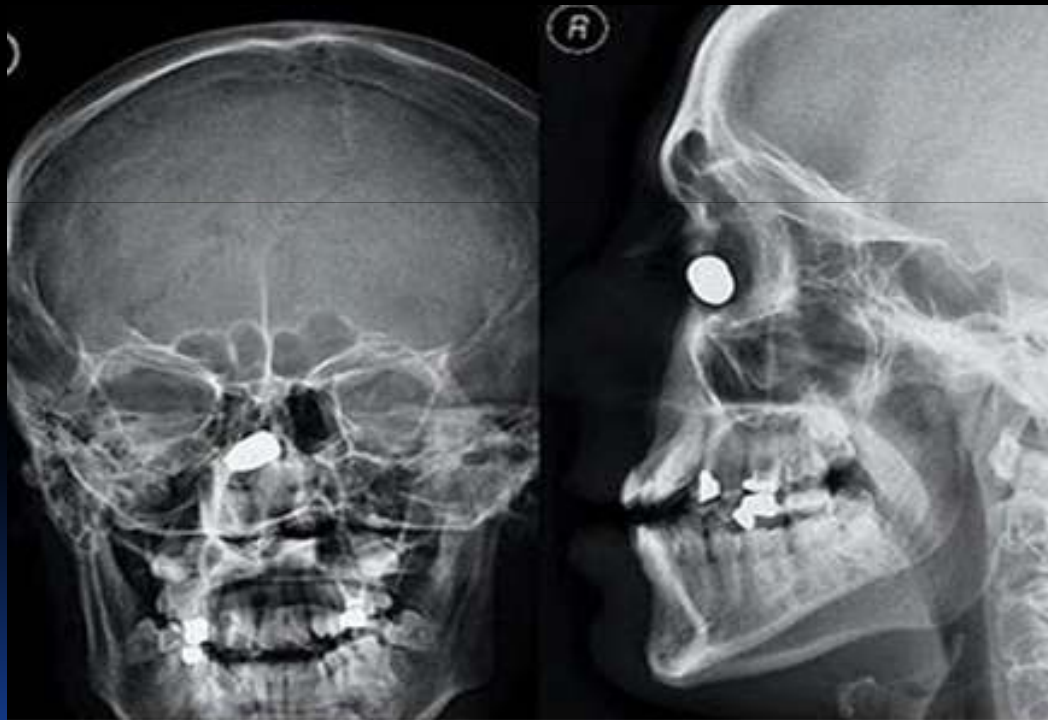
FAF

FAF

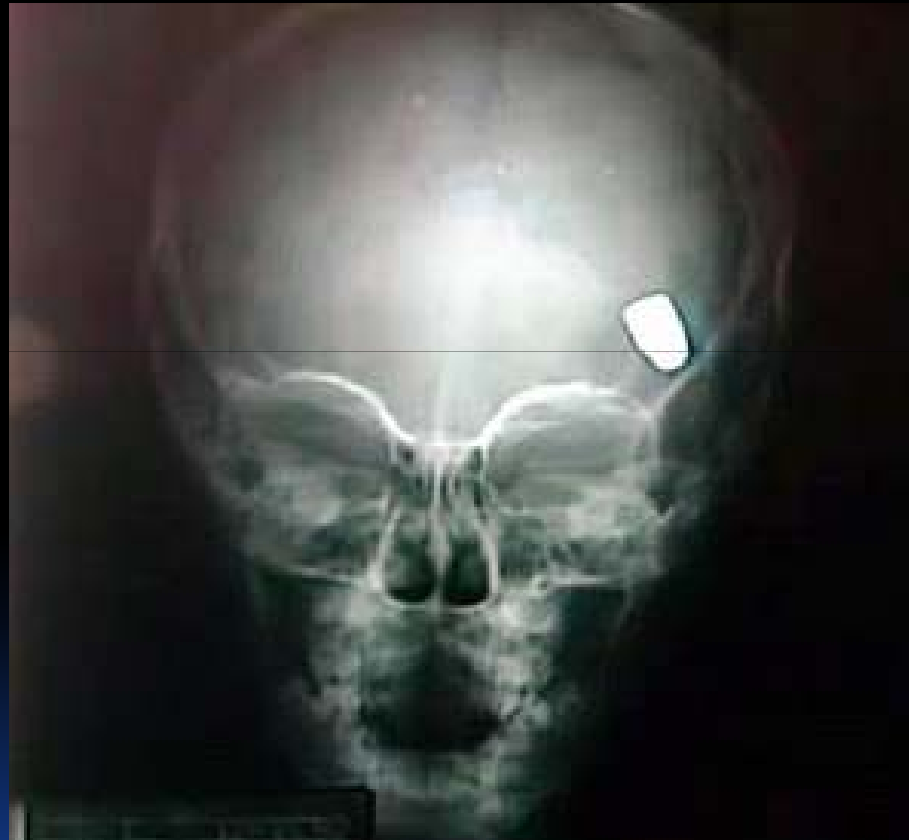

Incidência AP e Perfil


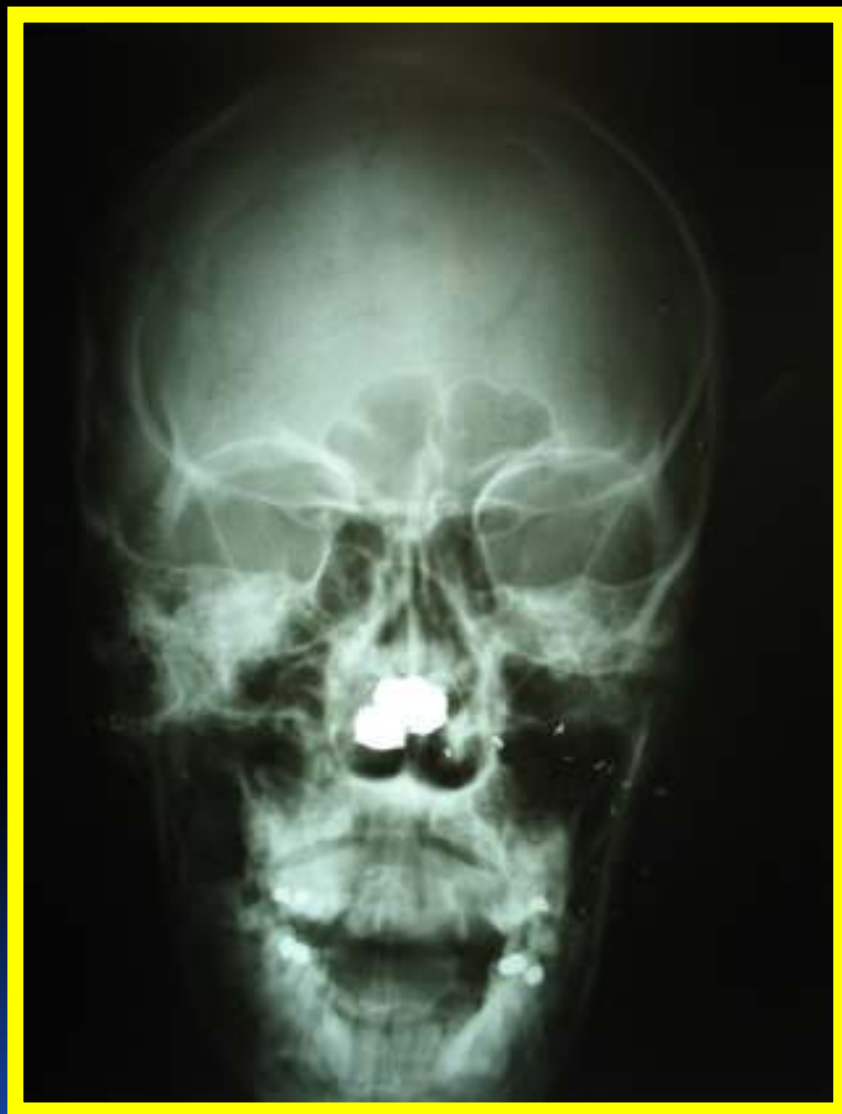


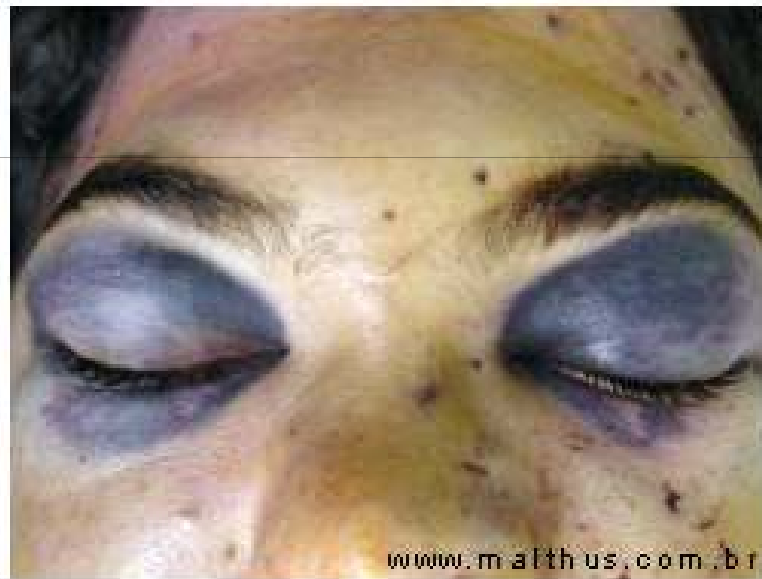42 Bala alojada na cabeça de uma chinesa há anos, após ferimento num protesto.



Sentia fortes dores de cabeça e descobriu o projétil de 3,3 cm alojada em seu crânio.



Fratura de base de crânio



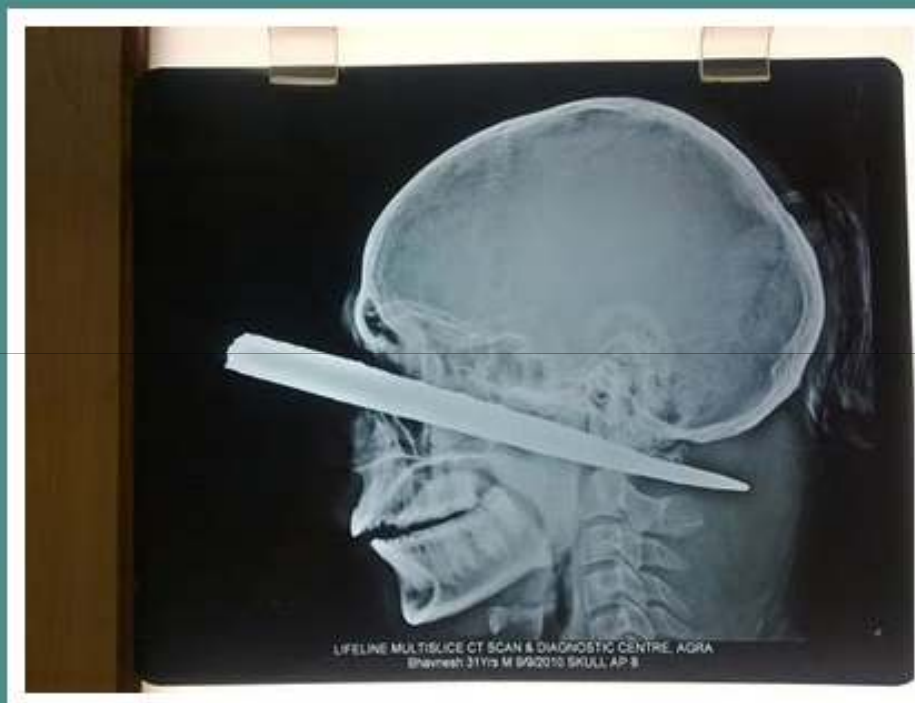

FERIMENTO POR ARMA BRANCA - FAB

Indiano sobrevive com 25 cm de metal cravado no crânio

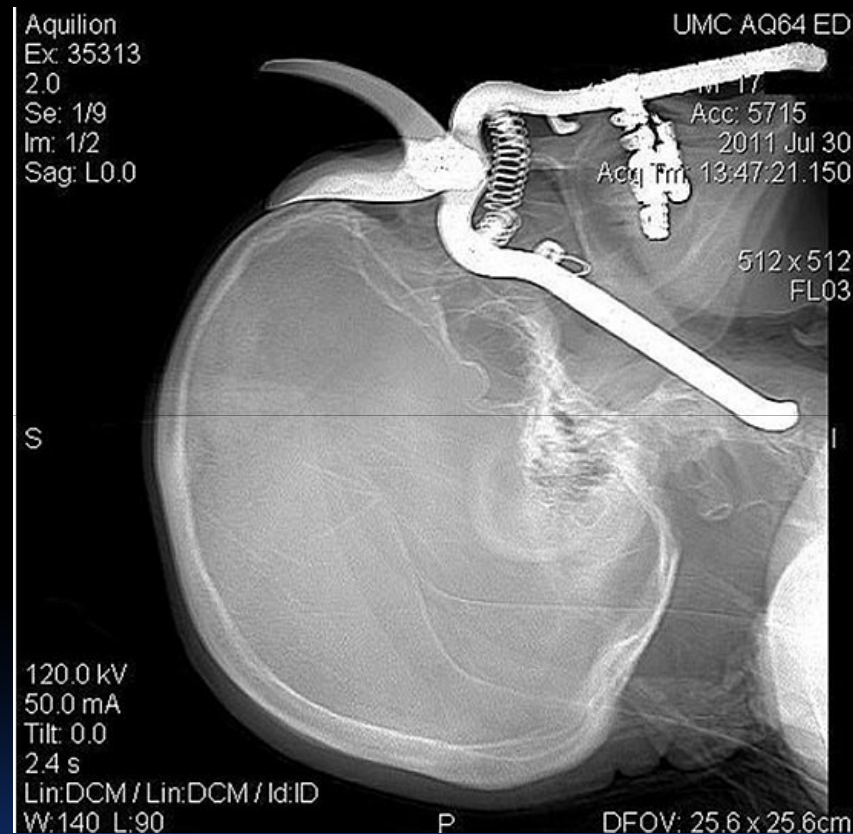Postado por Léo

Raio X mostra o rosto de Bhuvaneshwar Kumar, de 30 anos, que sobreviveu após ter sido perfurado por uma barra de metal. A foto foi tirada no hospital AIIMS, em Nova Déli, em 9 de setembro.



Ele foi atingido depois de cair da bicicleta. A barra estava cravada no chão, e atingiu Kumar entre os olhos. Ele foi libertado por um passante, que cortou a barra do chão, mas teve de deixar cerca de 25 cm do metal cravados no crânio da vítima. Três hospitais se recusaram a tratar Kumar, que acabou tendo de viajar mais de 200 km para finalmente ser atendido na capital do país. A operação para remover a barra durou 12 horas, segundo o hospital. (Foto: AIIMS / Barcroft India / Getty Images)

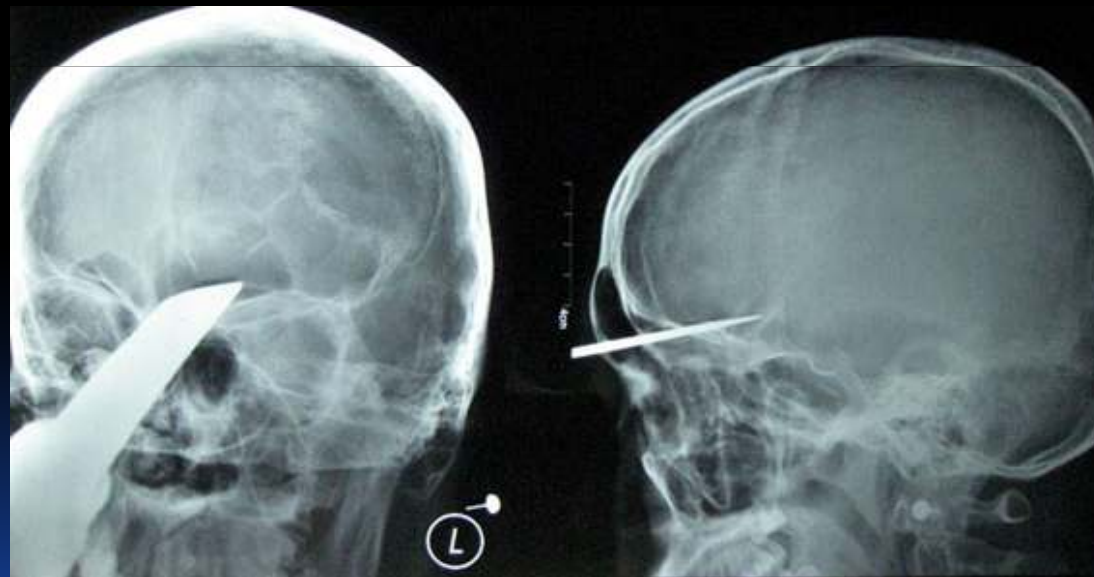
Enquanto trabalhava em seu jardim no dia 30 de julho, Leroy Luetscher deixou a ferramenta cair. A tesoura caiu apontada para baixo. Ao se abaixar para pegá-la, perdeu o equilíbrio e caiu sobre o cabo, que perfurou sua órbita ocular e desceu para dentro de seu pescoço.



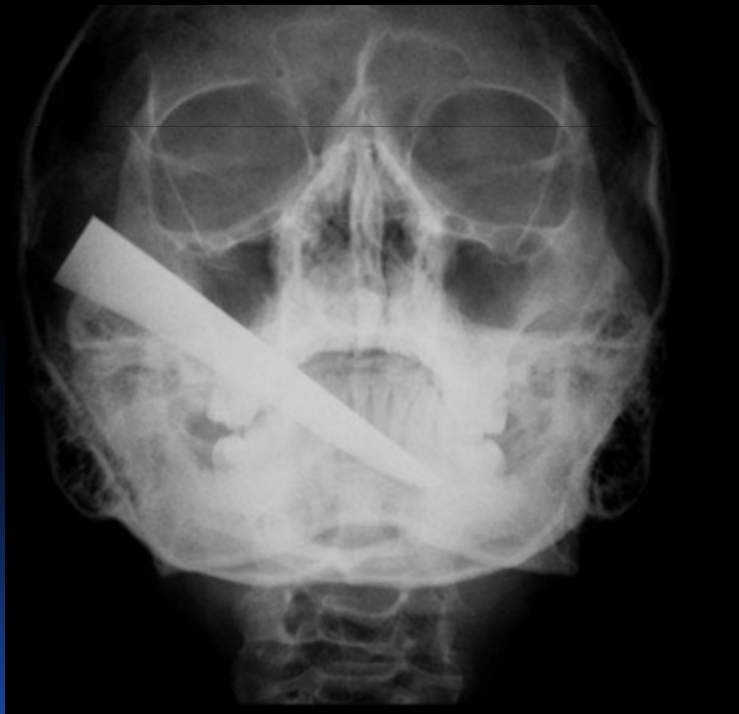O homem foi levado de ambulância ao hospital, onde uma equipe de cirurgiões removeu a ferramenta, reconstruiu a cavidade ocular com uma malha de metal e salvou o olho.

Menino de 15 anos é ferido com uma lâmina da espada ao brincar com colegas.

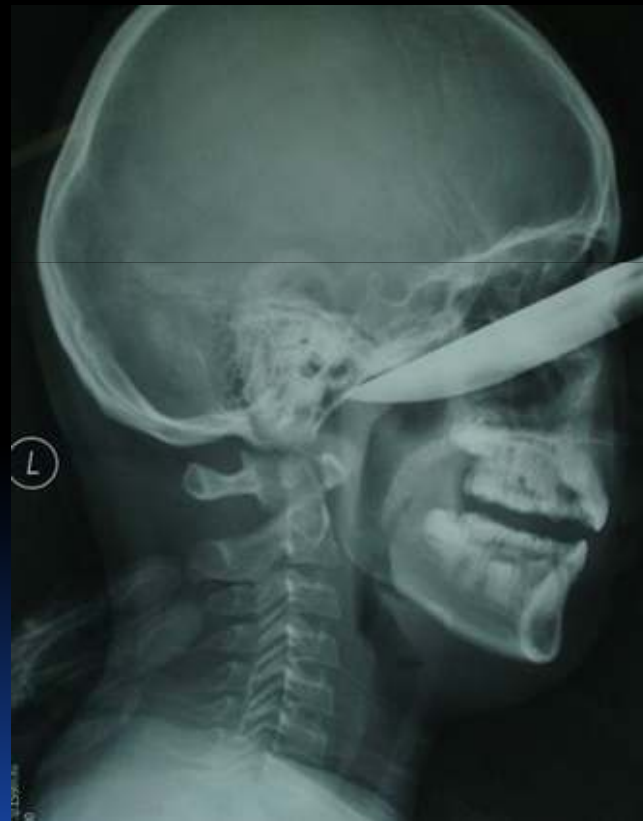A cirurgia durou 4 horas, não houveram sequelas.

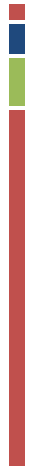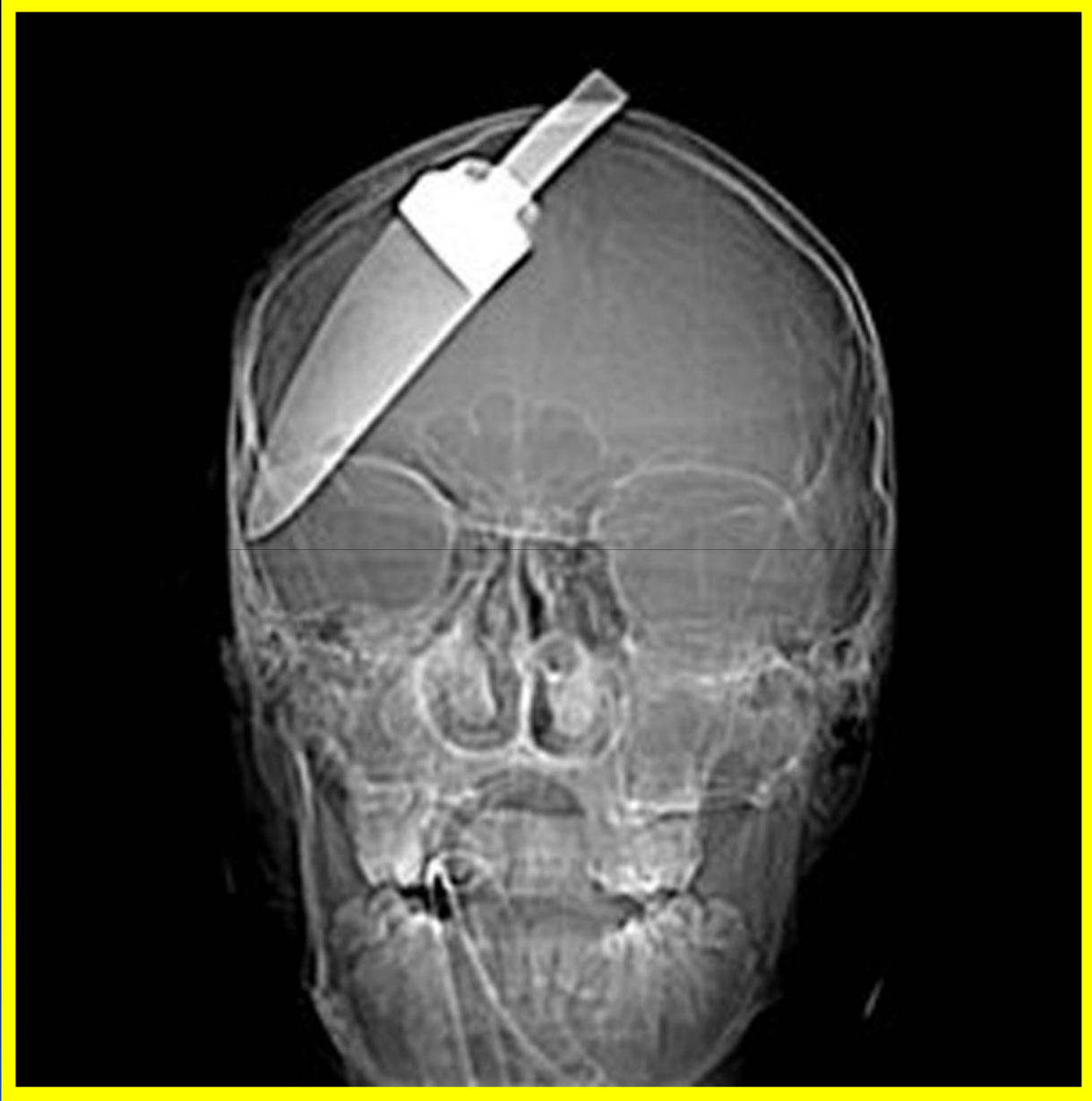


Lâmina de uma faca ficou alojada na base do crânio após briga em Criciúma-SC. Neurocirurgião afirmou que a art. vertebral quase foi atingida.

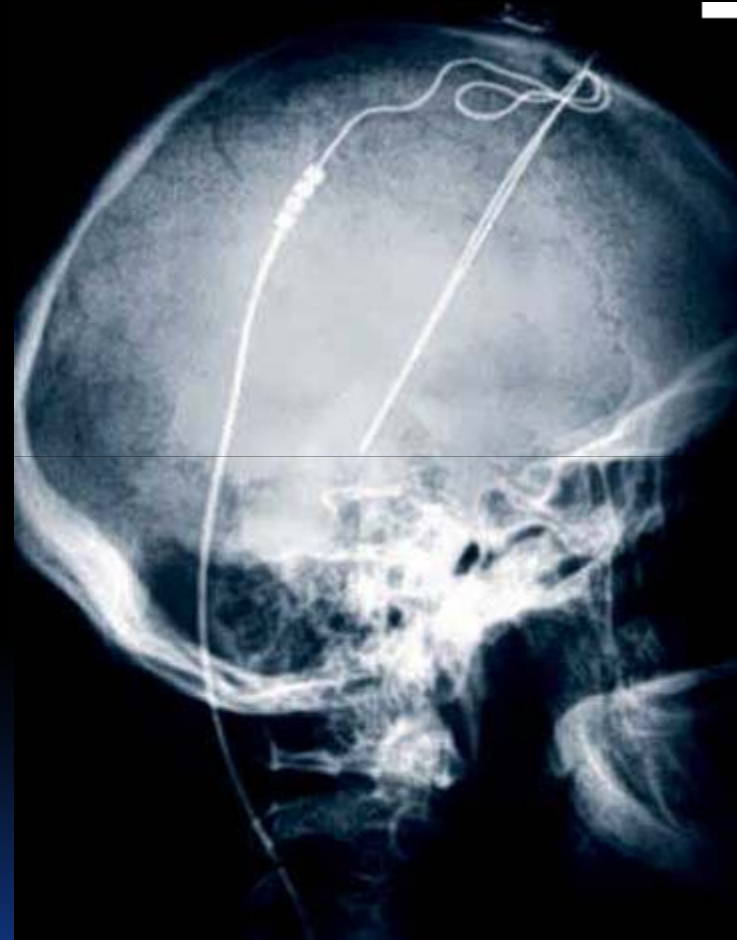

- Garoto de 13 anos se fere enquanto brincava com a faca ao cascar uma maçã.

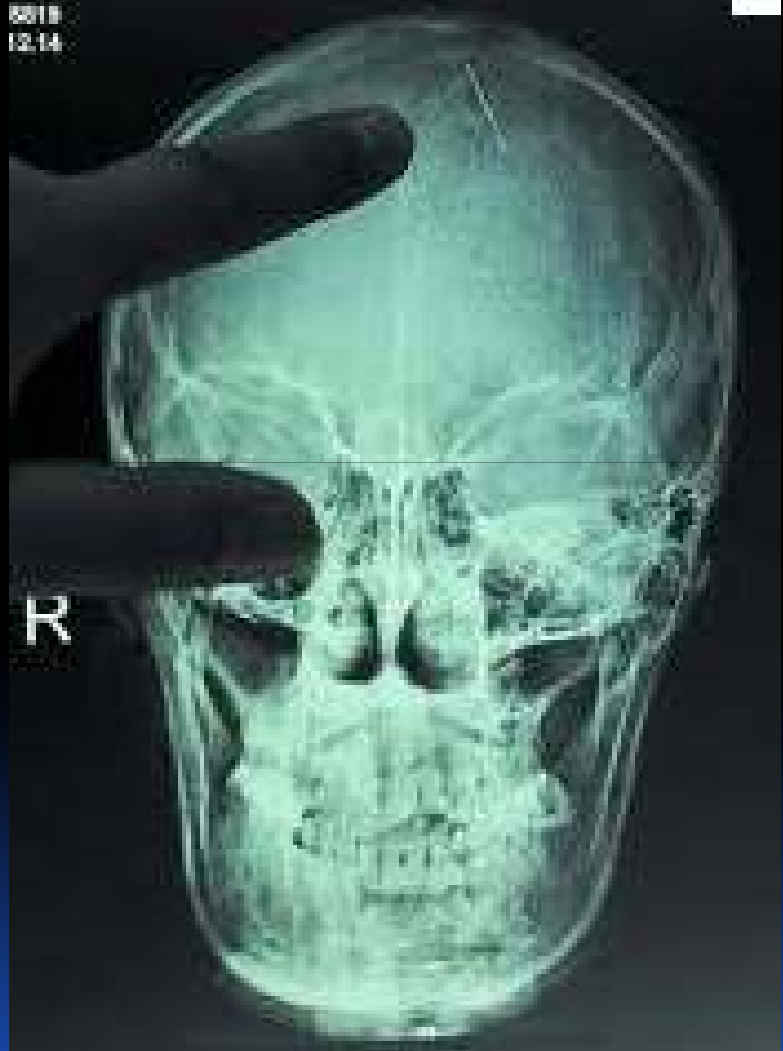



- Estimulação elétrica profunda de um paciente em estado vegetativo após TCE grave e 6 anos de RNC.
- Caso descrito na revista britânica *Nature*. Houve pequena melhora do nível de consciência.



5819
12.14



R









